

Electroquimioterapia como alternativa a la reintervención quirúrgica en casos de márgenes infiltrados: influencia del momento de aplicación

CARTAGENA ALBERTUS J. C.¹ MOYA GARCÍA V.² MOISE A. MOYA GARCÍA S.³ JAENES AMARILLO J. C.⁴ MARTÍN ORLANDO E.⁵ AZADEÑO VEA L.⁶ FLOREZ-ESTRADA PÉREZ J.⁷ LÓPEZ PÉREZ J.⁸

SECOND VETS¹,
CLÍNICA VETERINARIA DR MOYA²,
HOSPITAL VETERINARIO BLUECARE PARTNERS³,
CLINICA VETERINARIA VET&VET SEVILLA⁴,
CENTRO VETERINARIO MYRAMAR⁵,
CV PRAIXIA ELCHE⁶,
ANICURA CONSTITUCIÓN HOSPITAL VETERINARIO⁷,
CLINICA VETERINARIA VILLABLANCA⁸.

Resumen del Trabajo

La electroquimioterapia es una modalidad terapéutica que combina la administración de fármacos quimioterápicos con la aplicación local de pulsos eléctricos que aumentan la permeabilidad de la membrana celular, facilitando así la entrada de los agentes citotóxicos. Esta técnica, mínimamente invasiva, ha demostrado ser eficaz para el tratamiento de diversos tumores sólidos, incluyendo carcinomas, sarcomas, melanomas y mastocitomas en medicina veterinaria. Los fármacos más utilizados en electroquimioterapia son la bleomicina y el cisplatino, que, cuando se administran en combinación con pulsos eléctricos, logran concentraciones intracelulares significativamente mayores que por difusión pasiva.

La electroquimioterapia puede aplicarse de forma adyuvante tras una cirugía oncológica con márgenes histológicamente infiltrados. El objetivo es eliminar células tumorales residuales microscópicas y reducir el riesgo de recidiva local. La técnica consiste en la administración sistémica del fármaco, seguida de la colocación de electrodos directamente sobre el lecho quirúrgico. Diversos estudios han respaldado su efectividad como alternativa a la reintervención quirúrgica, especialmente en casos donde esta última no es viable por localización anatómica o condiciones clínicas del paciente. Aunque la electroquimioterapia se encuentra incluida en protocolos terapéuticos estándar en algunos centros, aún existe escasa información sobre la influencia del momento de su aplicación posquirúrgica. Comprender esta variable resulta esencial para optimizar la respuesta terapéutica, mejorar la planificación clínica y maximizar la conservación funcional en oncología veterinaria. Según este estudio, la electroquimioterapia aplicada en un corto intervalo tras la cirugía puede reducir el riesgo de recidiva, representando una alternativa válida a la reintervención quirúrgica.

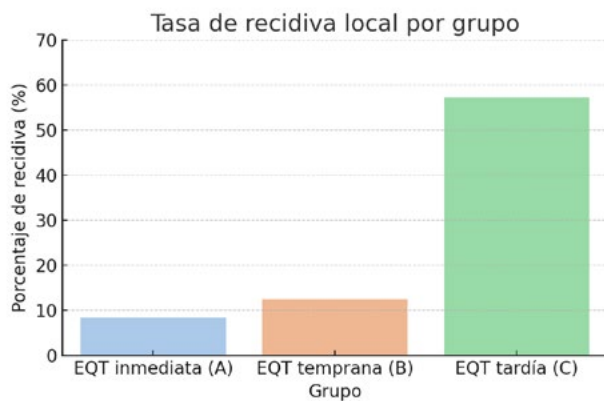
Introducción

La electroquimioterapia (EQT) es una técnica terapéutica que combina la administración de agentes quimioterápicos, como la bleomicina o el cisplatino, con la aplicación local de pulsos eléctricos breves e intensos. Estos pulsos aumentan transitoriamente la permeabilidad de la membrana celular, permitiendo una mayor concentración intracelular del fármaco y, por tanto, una mayor citotoxicidad local[1]. La EQT se considera una modalidad mínimamente invasiva, con efectos selectivos sobre las células tumorales y escasa afectación de los tejidos adyacentes, lo que la convierte en una herramienta especialmente útil en oncología veterinaria. Esta técnica ha demostrado ser eficaz en el tratamiento de diversos tumores sólidos en pequeños animales, incluyendo carci-

nomas, sarcomas y mastocitomas de bajo grado[2]. Puede utilizarse con intención curativa, paliativa o como tratamiento adyuvante tras la escisión quirúrgica. En este último contexto, su objetivo principal es eliminar células tumorales residuales en el lecho quirúrgico cuando se identifican márgenes histológicamente infiltrados, sin necesidad de una nueva cirugía [3]. La aplicación postoperatoria de EQT sobre márgenes infiltrados representa una alternativa interesante frente a la reintervención quirúrgica, especialmente en casos donde esta última no es viable por localización anatómica, comorbilidades del paciente o por decisión del propietario. No obstante, la influencia del momento en que se aplica la EQT sobre la eficacia del tratamiento no ha sido

suficientemente estudiada. Algunos autores han sugerido que una intervención más temprana podría mejorar los resultados al actuar sobre una población celular más vulnerable y evitar la reorganización tisular que dificulta la difusión del fármaco o el acceso eléctrico⁴. Este estudio evalúa la eficacia de la EQT como tratamiento adyuvante en tumores con márgenes infiltrados en perros, comparando tres momentos de aplicación (inmediata, temprana y tardía), con el objetivo de determinar si el intervalo postoperatorio influye en el control local de la enfermedad.

Comparar la eficacia de la electroquimioterapia como tratamiento adyuvante en tumores con márgenes infiltrados, evaluando si el momento de su aplicación (inmediata, temprana o tardía) influye en la tasa de recidiva local.



Tasa de recidiva local por grupo

Material y métodos

Se diseñó un estudio prospectivo que incluyó 27 perros y 15 gatos con tumores cutáneos o subcutáneos (mastocitomas de bajo grado, carcinomas y sarcomas de tejidos blandos) extirpados quirúrgicamente con márgenes histológicos infiltrados. Todos los casos fueron diagnosticados mediante histopatología y tratados en un único centro entre 2022 y 2024.

Los pacientes fueron asignados aleatoriamente a tres grupos según el momento de aplicación de la electroquimioterapia (EQT): - Grupo A (EQT inmediata): aplicación dentro de los primeros 3 días postoperatorios (n=12) - Grupo B (EQT temprana): entre los días 7 y 15 postoperatorios (n=16) - Grupo C (EQT tardía): >15 días postoperatorios (n=14).

La EQT se realizó con bleomicina intravenosa a dosis de 15.000 UI/m², seguida 8 minutos después por la aplicación de pulsos eléctricos (8 pulsos bipolares de 1000 V/cm, 100 µs de duración) mediante electrodos de aguja de 15 mm mediante un electroporador ELECTROvet EZ V4.0. La zona tratada corres-

pondía al lecho quirúrgico y márgenes circundantes. El procedimiento se realizó bajo sedación o anestesia general.

Se evaluó la recurrencia local mediante seguimiento clínico, radiográfico y ecográfico durante al menos 12 meses. También se registraron eventos adversos y la necesidad de tratamientos adicionales. El análisis estadístico se realizó con prueba exacta de Fisher, considerando significativa una $p < 0,05$.

Resultados

La tasa de recidiva local fue del 11% (1/9) en el grupo A, 22% (2/9) en el grupo B y 55% (5/9) en el grupo C. La diferencia fue estadísticamente significativa al comparar el grupo C con los grupos A y B combinados ($p=0,037$). No se observaron diferencias relevantes entre los grupos A y B ($p=0,59$). En todos los casos con recidiva, la localización fue en el mismo punto que el tumor primario. Los efectos adversos fueron leves y transitorios, incluyendo edema localizado (n=5), dolor moderado (n=3) y alopecia persistente (n=2). No se observaron complicaciones sistémicas ni reacciones alérgicas a la bleomicina.

Grupo	Total de pacientes	Recidivas	Sin recidiva	Porcentaje de recidiva
EQT inmediata (A)	12	1	11	8%
EQT temprana (B)	16	2	14	12%
EQT tardía (C)	14	8	6	57%

Tabla de los resultados del estudio

Discusión

Los resultados confirman que la EQT es una herramienta eficaz para prevenir la recidiva local en tumores con márgenes quirúrgicos infiltrados, especialmente cuando se aplica en fases tempranas del postoperatorio. El hallazgo de una menor tasa de recurrencia en los grupos tratados antes del día 15 sugiere que el momento de aplicación influye directamente en la efectividad del tratamiento. Estos datos son coherentes con estudios previos que respaldan el uso de la EQT como terapia adyuvante[1-3]. La mayor eficacia observada en las aplicaciones inmediatas o tempranas podría explicarse por un entorno tisular más receptivo, con mejor penetración del fármaco y menor fibrosis local[3].

Además, la baja incidencia de efectos adversos y el bajo porcentaje de recidiva refuerzan su valor como alternativa conservadora, especialmente en pacientes en los que una segunda cirugía resulta inviable o poco deseable. Aunque la muestra es limitada, los resultados justifican la implementación de EQT temprana como parte de un protocolo adyuvante estándar.

dar. Serán necesarios estudios con mayor potencia estadística y grupos control para optimizar la indicación y el momento exacto de aplicación[4].

Conclusiones

La electroquimioterapia representa una alternativa segura y efectiva a la reintervención quirúrgica en tumores con márgenes infiltrados. Su eficacia es significativamente mayor cuando se aplica de forma inmediata o en los primeros 15 días postoperatorios. Estos datos refuerzan la importancia de integrar esta técnica en protocolos oncológicos estándar, especialmente en casos donde la cirugía adicional no es viable o es indeseada.

REFERENCIAS

1. TOZON N, LAMPREHT TRATAR U, ZNIDAR K, ET AL. *Operating procedures of the electrochemotherapy for treatment of tumor nodules in dogs and cats*. Vet Comp Oncol. 2016;14(1):30-38.
2. SPUGNINI EP, VINCENZI B, AMADIO B, ET AL. *Electrochemotherapy with cisplatin enhances local control after surgical ablation of fibrosarcomas in cats*. J Vet Intern Med. 2019;33(6):2671-2679.
3. MAGLIETTI F, TELLADO M, OLAIZ N, ET AL. *Successful treatment of spontaneous neoplasms in pets with electrochemotherapy*. Radiol Oncol. 2020;54(4):370-378.
4. MIR LM, GEHL J, SERSA G, ET AL. *Standard operating procedures of the electrochemotherapy: instructions for the use of bleomycin or cisplatin administered either systemically or locally and electric pulses delivered by the Cliniporator*. Eur J Cancer Suppl. 2006;4(11):38-44.